Jhospitalist　Network

重症Bell麻痺に対する ステロイド+抗ウイルス薬治療

CLINICAL RESEARCH STUDY

THE AMERICAN JOURNAL of MEDICINE®

Steroid-antiviral Treatment Improves the Recovery Rate in Patients with Severe Bell's Palsy

Ho Yun Lee, MD, Jae Yong Byun, MD, Moon Suh Park, MD, Seung Geun Yeo, MD, PhD

Department of Otorhinolaryngology, School of Medicine, Kyung Hee University, Seoul, Korea.

http://www.amjmed.com/article/S0002-9343(12)00907-2/abstract

国立病院機構東京医療センター　総合内科レジデント　早坂　知美

監修　山田　康博

症例：59歳男性　右顔面の違和感

【現病歴】

　来院当日朝から右顔面周囲の違和感を自覚し耳鼻科外来を受診、House-Brackmann（以降H-B） GradeⅤ：重症Bell麻痺の診断でステロイド内服を開始した（day1-3:PSL30mg、day4-6:PSL15mg、day7-9：PSL10mg）。1週間後に再受診したところGradeⅥ:最重症まで症状進行がみられ、バルトレックス1000mg 5日間の内服が追加された。

【既往】緊張性頭痛、脂質異常症、耐糖能異常、胆石、肺炎

【内服】なし　【嗜好】タバコ　20本×10年間（現在禁煙中）、機会飲酒

顔面神経麻痺の重症度:H-B法

	Grade	安静時	額のしわよせ	閉眼	口角の運動	共同運動	拘縮	痙攣	全体的印象
I	Normal 正常	正常	正常	正常	正常	−	−	−	正常
II	Mild dysfunction 軽度麻痺	対称性 緊張 正常	軽度 | 正常	軽く閉眼可能 軽度非対称	力をいれれば 動くが 軽度非対称	− (±)	− (±)	− (±)	注意して見ないと分らない程度
III	Moderate dysfunction 中等度麻痺	対称性 緊張 ほぼ正常	軽度 | 高度	力をいれれば 閉眼可能 非対称明瞭	力をいれれば 動くが 非対称明瞭	+ 中等度	+ 中等度	+ 中等度	明らかな麻痺だが左右差は著明でない
IV	Moderately severe dysfunction やや高度麻痺	非対称性 緊張 ほぼ正常	不能	力をいれても 閉眼不可	力をいれても 非対称著明	++ 高度	++ 高度	++ 高度	明らかな麻痺 左右差も著明
V	Severe dysfunction 高度麻痺	非対称 口角下垂 鼻唇溝消失	不能	閉眼不可	力をいれても 殆ど動かず	−	−	−	わずかな動きを認める程度
VI	Total paralysis 完全麻痺	非対称 緊張なし	動かず	動かず	動かず	−	−	−	緊張の完全喪失

House JW, Brackmann DE: Facial nerve grading system. Otolaryngol Head Neck Surg 93: 146-147, 1985.

来院時身体所見

BT36.9℃ HR93bpm BP124/73 SpO2 98%(room air) RR16回/分

E4V5M6

視野欠損なし、眼球運動異常なし、顔面感覚左右差なし

右側で前頭筋しわ寄せ不可、右兎眼、右口角下垂

右末梢性顔面神経麻痺以外の脳神経異常所見なし

上下肢ともに腱反射の消失なし

聴覚過敏なし、味覚低下・涙液分泌低下の自覚あり、皮疹なし

その他一般身体診察で特記すべき所見なし

主な検査所見

【血液検査】

WBC 7500/μL

Neut,46.4%

Lymp,39.0%

Mono,8.1%

Eosino,5.8%

RBC 476万/μl

Hb 15.2g/dl

Plt 46.4万/μl

CRP0.2mg/dl

HbA1c 6.0

VZV IgG(+),IGM(-)

HSV-1 IgG(-),IgM(-)

【聴覚検査】

聴覚低下なし

【アブミ骨筋反射】

右で陰性

現在のVZV、HSV-1感染なし

その後の経過と疑問

【治療後経過】

リハビリテーションで緩徐な改善はみられたが発症1年後の時点で重度の後遺症が残った。

【疑問】

- Bell麻痺の一因としてHSV-1の再活性化が考えられている
- またBell麻痺とRamsay-Hunt症候群（VZV感染）の早期鑑別が難しい場合もある

Bell麻痺にも最初からステロイドと抗ウイルス薬を併用することで神経予後の改善が得られるのではないか？

EBM実践の5step

- Step１　疑問の定式化　（PICO）
- Step２　論文検索
- Step３　論文の批判的吟味
- Step４　症例の適応
- Step５　Step１-４の見直し

Step1　疑問の定式化（PICO）

Patient：片側性Bell麻痺

Intervention：ステロイド+抗ウイルス薬治療群

Comparison：ステロイド単独群

Outcome：後遺症の程度に有意差はでるのか

二次文献検索

Up to dateより引用

GLUCOCORTICOID AND ANTIVIRAL THERAPY — The mainstay of pharmacologic therapy for idiopathic facial nerve palsy (Bell's palsy) or facial nerve palsy of suspected viral etiology is early short-term oral glucocorticoid treatment, which is established as effective by randomized controlled trials [17-23].

The suspicion that Bell's palsy is caused by herpes simplex virus in most patients led to trials of antiviral therapy. Compared with placebo, these trials found no benefit for antiviral therapy alone. However, the data are conflicting with regard to the possibility of additional benefit when antiviral agents are administered with glucocorticoids.

ステロイド単独治療の有効性は確立されているが併用療法については一定した結論がでていない。

一次文献決定

Up to dateでは併用療法の有効性に関するstrong evidenceとして2007年の文献が引用されていた

⇒その結果を踏まえて発表された最新の文献を選択

CLINICAL RESEARCH STUDY

THE AMERICAN JOURNAL of MEDICINE®

Steroid-antiviral Treatment Improves the Recovery Rate in Patients with Severe Bell's Palsy

Ho Yun Lee, MD, Jae Yong Byun, MD, Moon Suh Park, MD, Seung Geun Yeo, MD, PhD

Department of Otorhinolaryngology, School of Medicine, Kyung Hee University, Seoul, Korea.

論文のPICO

Patient：**重症(H-B Grade≧Ⅴ)**Bell麻痺

Intervention：ステロイド+抗ウイルス薬治療群

Comparison：ステロイド単独治療群

Outcome：後遺症の程度に有意差はでるのか

Background

- Bell麻痺は10万人に20-30人の頻度で生じる顔面神経麻痺の主要因であり、**HSV-1感染との関連**がある Acta Otolaryngol Suppl.2002:549:4-30
- ステロイド治療による筋運動の高い回復率が知られており、その有効性は確立されている Ann Otol Rhinol Laryngol Supppl.1998:137:3-4
- ステロイドと抗ウイルス薬の併用に関しては一定の見解が得られていない N Engl J Med.2007:357:1598-1607

本研究では重症Bell麻痺においてステロイドと抗ウイルス薬の併用が神経予後の回復に関与するという仮説を立てて検証を行った

Methods①

- Study design: 前向きRCT　二重盲検化
- 期間：2008年9月～2011年8月の3年間
- 対象：Kyung Hee University Hospital（三次救急病院）を
  急性.一側性.末梢性の顔面神経麻痺で受診した患者

患者を無作為にステロイド単独群（S群）
ステロイド+抗ウイルス薬併用群（S+A群）に割り付け

- Outcome:半年後の神経学的後遺症の程度（H-B法）

<inclusion criteria>

重症～完全顔面麻痺（H-B法GradeⅤ以上）のBell麻痺患者

<exclusion criteria>

発症から7日以上経過したBell麻痺

Ramsay-Hunt症候群、髄膜炎、脊髄炎、血管疾患が疑われる患者

追跡期間が6か月未満の患者

既に他の治療法が導入されていた患者

16歳未満の患者

妊娠、授乳中の患者

コントロール不良の糖尿病や高血圧のある患者

全身状態不良でステロイドや抗ウイルス薬治療が行えないと判断された患者

ボレリア感染が疑われた患者

神経精神疾患が疑われた患者

顔面神経麻痺発症後7日以内に皮膚や口腔内に皮疹を生じた患者

研究への参加を拒否した患者

Methods②

ステロイド単独群（S 群）

– 計10日間のステロイド投与

– 64mg/day 4日,48mg/day 2日,32mg/day2日,16mg/day 2日

ステロイド+抗ウイルス薬併用群（S+A 群）

– 上記S群治療に加えて、ファムシクロビル750mg/day 7日間内服

- 患者は全員１週間入院し、入院中にEMG(Electromyogram:筋電図)とENoG（Electrouronography：誘発筋電図）を実施
- 本研究に関与しない耳鼻科医が入院中とその後6か月の経過をフォロー

Results

【患者割付】

237人が研究に参加

Microsoft Exel2007 simple randomization codesを用いて
124人をS群
113人をS+A群に無作為割付

最終的に**206人**
（S群107人、S+A群99人）
をフォローアップ

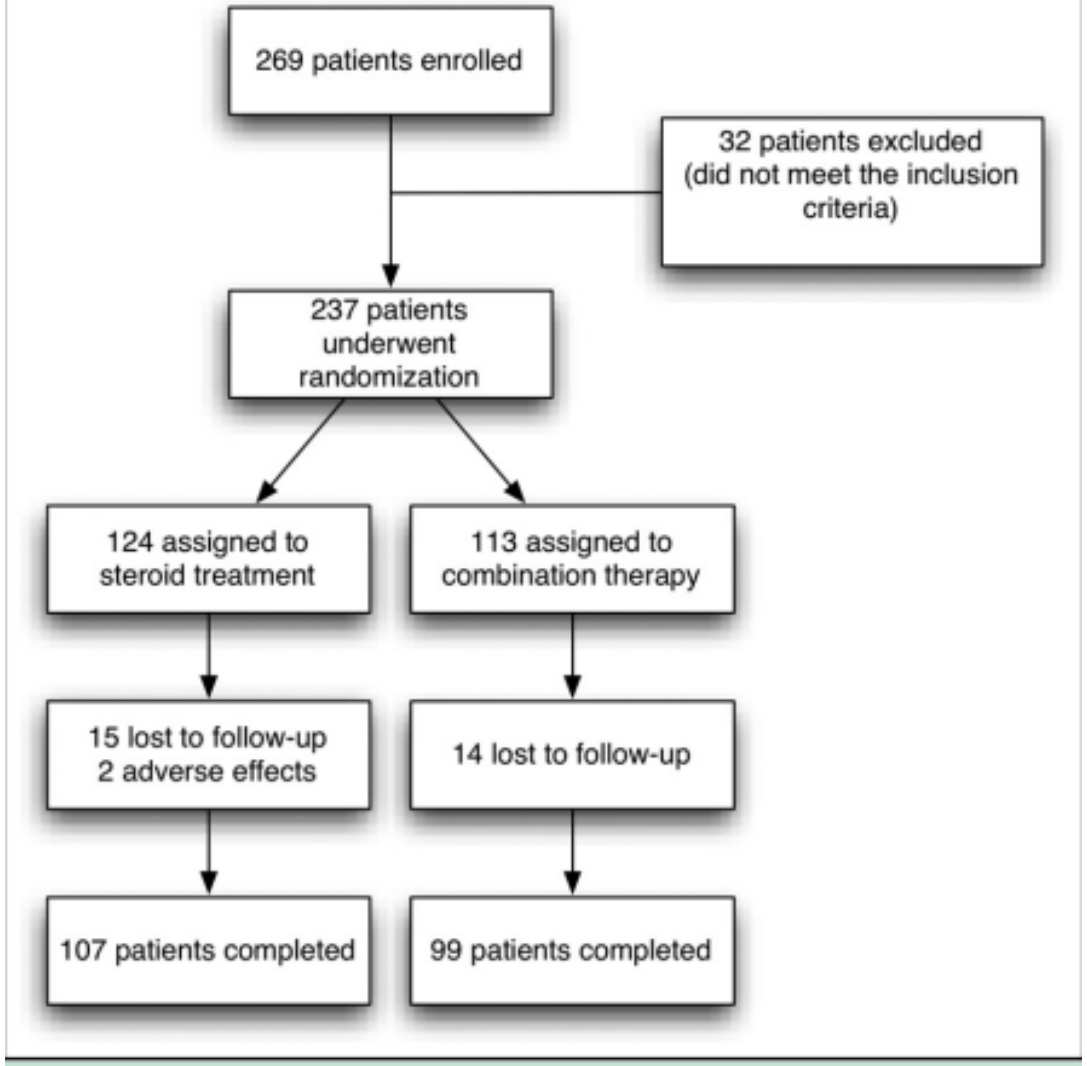

Figure 1 Overview of patient enrollment.

【患者背景】

神経障害のGrade、年齢、性別、合併症、発症から治療開始までの時間、EMG、ENoGの結果に有意差なし

早期（3日以内）に治療を始めた患者はS群の方が多い傾向にあった

【治療成果】

6か月のフォロー終了時点での

回復率(HBGrade Ⅰ,Ⅱまで回復した率)はS+A群の方が有意に高い

Table 1 Patient Characteristics

Variable	Steroid Only	Combination Therapy	*P* Value
Total n (%)	107 (51.9)	99 (48.1)	
Age			
Mean ± SD	48.6 ± 15.1	46.7 ± 16.2	.381
Range	16-77	16-76	
Sex, n (%)			
Male	51 (47.7)	50 (50.5)	.780
Female	56 (52.3)	49 (49.5)	
EMG, n (%)			
Favorable	85 (79.4)	75 (75.8)	.616
Unfavorable	22 (20.6)	24 (24.2)	
ENoG, n (%)			
Poor	5 (4.7)	9 (9.1)	.271
Good	102 (95.3)	90 (90.9)	
Onset of treatment, n (%)			
Within 3 days	84 (79.2)	67 (67.7)	.081
3-7 days	22 (20.8)	32 (32.3)	
Final facial grade, n (%)			
Mean ± SD	2.1 ± 1.1	1.9 ± 0.8	.216
I	42 (39.3)	31 (31.3)	.221
II	29 (27.1)	51 (51.5)	
III	26 (24.3)	12 (12.1)	
IV	7 (6.5)	5 (5.1)	
V	2 (1.9)	0 (0.0)	
VI	1 (0.9)	0 (0.0)	
Recovery rate (%)	66.4	82.8	.010

EMG = electromyography; ENoG = electroneurography.

単変量解析で既知の予後不良因子を解析（table2）

単変量解析で有意差があったものを多変量解析(table3)

S+A群にOR2.6(95%CI 1.3-5.1)と良好な回復率が得られた

※この論文での定義
Poor ENoG：振幅の消失が>90%
Unfavorite/Favorable EMG：6か所の顔面筋のEMG/瞬目反射をもとに臨床医とリハビリ医が分類

Table 2 Univariate Analysis for Incomplete Recovery

Condition	Odds Ratios (95% Confidence Interval)	*P* Value
Steroid only treatment	2.0 (1.2-3.3)	.010
Unfavorable EMG	1.6 (1.0-2.6)	.048
Poor ENoG	0.9 (0.4-2.1)	.801
Onset of treatment within 3 days	0.9 (0.5-1.6)	.728
Age ≥60 years	1.4 (0.8-2.4)	.262

EMG = electromyography; ENoG = electroneurography.

Table 3 Results of Multiple Logistic Regression Analysis for Complete Recovery

Variable	Odds Ratios (95% Confidence Interval)	*P* Value
Favorable EMG	2.2 (1.1-4.5)	.034
Steroid-antiviral treatment	2.6 (1.3-5.1)	.006

EMG = electromyography.

Discussion

- Bell麻痺ではHSV-1感染が顔面神経に炎症を引き起こすという仮説がある。炎症性物質は抗ウイルス薬で、顔面神経の浮腫はステロイドで抑えられるのかもしれない。

- 抗ウイルス薬はウイルスそのものを破壊するのではなく、DNAポリメラーゼに作用してウイルス複製を阻害するものである。そのためか併用療法を支持する他研究では早期治療の重要性を報告するものもある。Otlo Neurolol 2007;28:408

同テーマを扱った他研究

Table 4 Summary of the Findings of Recent Studies in Which Antiviral Agents Were Used to Treat Bell's Palsy

Authors	Steroid (Initial Dose)	Antiviral (Initial Dose)	Summary of Results	Follow-up Period
Axelsson et al, 2012[15]	Prednisolone (60 mg/d)	Valacyclovir (1000 mg/d)	Prednisolone enhanced the complete recovery rate. Valacyclovir had no additional significant effect.	12 months
Minnerop et al, 2008[8]	Prednisolone (1 mg/kg/d)	Famciclovir (750 mg/d)	Combination treatment should be considered for patients with severe Bell's palsy.	3 months
Engström et al, 2008[17]	Prednisolone (60 mg/d)	Valacyclovir (1000 mg/d)	Prednisolone hastened complete recovery. Valacyclovir was ineffective, and combined steroid/antiviral therapy was no better than the steroid alone.	12 months
Yeo et al, 2008[16]	Prednisolone (1 mg/kg per day, maximally 80 mg/d)	Acyclovir (2400 mg/d)	No benefit of acyclovir was definitely established.	6 months
Hato et al, 2007[7]	Prednisolone (60 mg/d)	Valacyclovir (1000 mg/d)	Early combined use of valacyclovir and prednisone was effective, especially in those with severe to complete palsy.	6 months

ステロイド+抗ウイルス薬への評価は様々であり確固たる見解は得られていない（Table4、Figire2）

同テーマを扱った他研究

Study	Experimental Events	Experimental Total	Control Events	Control Total	OR	95%-CI	W(random)
Sara et al, 2012	20	39	19	38	1.05	[0.43; 2.57]	26.2%
Minnerop et al, 2008	13	18	8	17	2.92	[0.72; 11.91]	13.6%
Engstrom et al,2008	39	60	40	61	0.98	[0.46; 2.06]	32.3%
Yeo et al, 2008	23	25	23	30	3.50	[0.66; 18.67]	10.1%
Hato et al, 2007	88	92	71	82	3.41	[1.04; 11.16]	17.7%
Random effects model		**234**		**228**	**1.64**	**[0.92; 2.92]**	**100%**

Heterogeneity: I-squared=28.3%, tau-squared=0.1214, p=0.2328

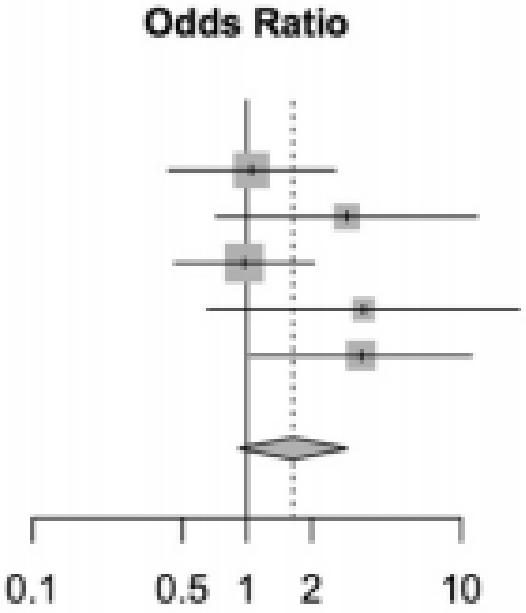

Figure 2 A Forest plot of data from recent studies.

時代や国によるtrendはないものの論文によって結果は一定せずOR(95%CI)にもバラツキがみられる

Discussion②

- 抗ウイルス薬の有害事象は10-20%の患者でみられ、嘔気嘔吐・頭痛が主である
- 抗ウイルス薬によって生命を脅かす副作用はほとんどないため、重度の後遺症が残る可能性が高い重症例においては併用を考慮してもよいのではないか。
- 発症当初の重症度は予後と関係あるという報告とそうでないという報告がある。今後軽症～中等症の症例を含めて更なる大規模検証が望まれる。
- 本研究では発症から治療開始までの時間（3日以内vs7日以内）による予後の差はなかった.

Conclusion

発症7日以内の重症Bell麻痺（ H-B Grade≧Ⅴ）
患者ではステロイドと抗ウイルス薬の併用が
ステロイド単独治療よりも神経予後を改善させる
可能性があり、併用を考慮する

Step3　批判的吟味　～論文の妥当性～

介入群と対照群は同じ予後で開始したか

患者はランダム割り付けされていたか　⇒○
ランダム化割り付けは隠蔽化されていたか⇒○
既知の予後因子は群間で似ていたか=base lineは同等か⇒○

研究の進行とともに、予後のバランスは維持されたか

研究はどの程度盲検化されていたか⇒**二重盲検**

Step3　批判的吟味　～論文の妥当性～

研究完了時点で両群は、予後のバランスがとれていたか

追跡は完了しているか⇒**追跡率86.9%であり信頼に値する**

患者はIntention to treat解析されたか

⇒**両群とも割付け後の治療変更はしていないので不要**

試験は早期中止されたか⇒**予定期間の実施**

その他

サンプルサイズの算出法に関する記載がない

本研究中に発生した有害事象の報告がない

STEP4　患者への適応

【症例と論文患者の比較】

自身のPICOは重症度に関わらずステロイドと抗ウイルス薬を併用するものであったが、本研究ではH-BGradeⅤ以上の重症Bell麻痺に限定されている。

症例患者は発症当日である初診日から7日後に抗ウイルス薬を開始されているためレジメンには一致しないが、研究対象である発症7日以内には該当するため併用療法の効果を期待してもよいかもしれない。

STEP5　STEP1-4の振り返り

論文の検索に多大な時間を要さなかったか

適切な論文を選択できたか

　自身のPICOにほぼ一致した内容の論文を検索することができた。同テーマを扱った他論文では異なる結果が導かれていることもあり、本研究のみで抗ウイルス薬併用療法の妥当性を断ずることはできない。しかし顔面神経麻痺の後遺症がその後の患者の生活および精神面に及ぼす影響を考慮し、

発症7日以内の重症Bell麻痺においては抗ウイルス薬による有害事象を踏まえつつ、併用療法を行う意義があると考える

Take home message

発症7日以内の重症Bell麻痺

（House-Brackmann Grade≧Ⅴ）患者では

ステロイド+抗ウイルス併用療法が

ステロイド単独治療よりも神経予後を改善させる可能性がある